

ARTIGO ORIGINAL

Análise histológica, histoquímica e morfométrica do músculo sóleo de ratos submetidos a treinamento físico em esteira rolante

Histologic, histochemistry, and morphometric analysis of the soleus muscle of rats submitted to physical training in treadmill

José C.S. Camargo Filho¹; Luiz C.M. Vanderlei²; Regina C.T. Camargo¹; Dean A.R. Oliveira³; Silvio A. Oliveira Júnior⁴; Vitalino Dal Pai²; William D. Belangero⁵

¹Professor Mestre do Departamento*; ²Professor Doutor do Departamento*; ³Aluno do Curso de Pós-Graduação Interunidades Bioengenharia da Universidade de São Paulo, Ribeirão Preto/São Carlos; ⁴Fisioterapeuta formado pelo Curso*; ⁵Professor Doutor do Departamento de Traumatologia e Ortopedia da Faculdade de Ciências Médicas- FCM/UNICAMP, Campinas.

*Fisioterapia da Faculdade de Ciências e Tecnologia- FCT/UNESP- Campus de Presidente Prudente

Resumo Este trabalho teve por objetivo descrever as alterações histológicas, histoquímicas e morfométricas do músculo sóleo de ratos submetidos a treinamento físico (TF) em esteira rolante e analisar as relações do tempo de execução do TF com as alterações observadas. Foram utilizados 30 ratos, divididos em grupos treinados (30A, 45A e 60A) e sedentários (30C, 45C e 60C). Os grupos treinados foram submetidos ao TF com duração de 60 min/sessão e sacrificados com 30, 45 e 60 dias. Após o sacrifício, o músculo sóleo foi retirado, congelado a -70°C, cortado em micrótomos criostato (-20°C), corado pela técnica de HE e submetidos ao método histoquímico NADH-TR. Para análise dos dados foi utilizada análise da variância seguido da aplicação do teste de Fischer. Diferenças foram consideradas significativas para valor de $p < 0,05$. Os resultados demonstraram que os grupos 45A e 60A apresentaram os diâmetros das fibras musculares significativamente maiores ($p < 0,05$) quando comparado aos respectivos controles. No grupo 30A este valor foi diferente somente quando comparado ao grupo 60C. As análises histológicas e histoquímicas mostraram em todos os grupos ativos: polimorfismo, fibras atroficas e angulosas, fibras arredondadas e aumento da atividade enzimática em algumas fibras e ausência quase total de atividade em outras, que se acentuaram com o tempo de execução do TF. Nos grupos 45A e 60A foi observada a presença de fibras em processo de divisão longitudinal (*splittings*). Os resultados permitem concluir que o tempo de aplicação do exercício influencia as alterações morfológicas, histoquímicas e morfométricas em animais submetidos à TF.

Palavras-chave Exercício; Histologia; Músculo Esquelético; Hipertrofia.

Abstract This study aimed at to describe the histological, histochemistry, and morphometric alterations of the soleus muscle of rats submitted to physical training (FT) in a treadmill, and to properly determine the relation between the time spent to perform the FT and the observed alterations. It was used 30 rats divided in two groups: trained groups (30A, 45A and 60A) and sedentary groups (30C, 45C and 60C). The trained groups were submitted to 1-hour FT session and sacrificed with 30, 45, and 60 days. After the sacrifice, the soleus muscle was removed, frozen at -70°C (-90°F), cut in microtome cryostat -20°C (-4°F), stained with HE technique and submitted to NADH-TR histochemical method. Variance analysis was used to analyze the data followed by Fisher test. P value < 0.05 was considered a significant difference. The results demonstrated that groups 45A and 60A had a diameter of muscle fibers significantly larger when compared to the respective controls. In group 30A this value was different only when it was compared to group 60C. The histological and histochemistry analyses in all the active groups were as followed: polymorphism, atrophic and angular fibers, rounded fibers, increased enzymatic activity in some fibers and the nearly total absence of activity in others fibers that were highlighted with the time spent to perform the FT. In groups 45A and 60A the muscle fibers have been observed to undergo a process of longitudinal division (*splittings*). The results successfully show that the time of physical activity application influences the morphological, histochemical, and morphometric alterations in animals submitted to the FT.

Keywords Exercise; Histology; Skeletal Muscle; Hypertrophy.

Recebido em: 17.10.2005

Aceito em: 13.06.2006

Não há conflito de interesse

Introdução

As respostas do organismo frente ao treinamento físico podem produzir várias alterações anatomofisiológicas, dentre elas aquelas que acometem o tecido muscular¹.

O tecido muscular tem a capacidade de se adaptar às diferentes modalidades de treinamento reagindo de forma variada a cada uma delas. Porém, qualquer alteração, seja no aspecto morfológico ou histoquímico, desencadeará déficit de funcionamento no segmento afetado², que geralmente, está associado com contrações excêntricas^{3,4} e varia com a intensidade e a duração do exercício⁵.

Para estudar os efeitos do treinamento físico em animais de laboratório, um dos modelos experimentais que pode ser utilizado é o treinamento físico através da esteira rolante⁶, um tipo de atividade que vêm sendo largamente empregado em programas de reabilitação e treinamento físico.

Levando em consideração estes aspectos, o objetivo desse estudo será analisar as alterações histológicas, histoquímicas e morfométricas, induzidas pelo exercício físico em esteira no músculo sóleo de ratos.

Materiais e Métodos

Para a realização do experimento foram utilizados 30 ratos, da linhagem Wistar (*Rattus norvegicus*), com idade entre 100 e 180 dias, os quais foram mantidos em gaiolas plásticas (30 x 16 x 19 cm) coletivas com, no máximo, cinco animais em cada gaiola. Esses animais permaneceram no biotério pelo menos por uma semana antes de serem utilizados, com temperatura média de $22 \pm 2^\circ\text{C}$ e ciclo claro/escuro de 12 horas, com o ciclo claro iniciando-se às 7:00 h. Os animais foram alimentados com ração padrão e água de torneira fornecida *ad libitum*. O projeto foi aprovado pela Comissão de Ética no Uso de Animais da Universidade de São Paulo do Campus de Ribeirão Preto.

Estes animais foram divididos em seis grupos (três denominados de treinados e três de sedentários) com cinco animais por grupo. Os animais dos grupos treinados foram submetidos a um protocolo de treinamento físico em esteira rolante e sacrificados com 30 (grupo 30A), 45 (grupo 45A) e 60 (grupo 60A) dias. Os animais dos grupos sedentários foram adaptados ao laboratório e mantidos nas mesmas condições e em gaiolas semelhantes ao grupo treinado, porém sem nenhuma atividade física em esteira. O protocolo aplicado no grupo experimental foi desenvolvido em duas fases, ou seja:

Fase de Adaptação: Durante os cinco primeiros dias foram realizadas sessões diárias de exercício físico em esteira rolante, com duração de 5, 15, 30, 45 e 60 minutos.

Fase Experimental: Foi executada após a fase de adaptação e consistiu na realização de sessões diárias de exercício físico, cinco dias por semana, com duração de 60 minutos.

Para coleta do material, os animais foram sacrificados por meio de injeção intraperitoneal de pentobarbital sódico e prontamente foi iniciado o procedimento cirúrgico para a retirada do músculo sóleo do membro pélvico direito. Por acesso longitudinal posterior, realizado da região do joelho até a pata, foi retirado o músculo gastrocnêmio para se expor o músculo sóleo, de onde se retirou um fragmento do ventre muscular, com aproximadamente 2 cm de comprimento e 0,5 cm de diâmetro, tomando-se o cuidado de manter as suas fibras longitudinais dispostas no maior eixo do comprimento. Esses fragmentos foram congelados a -70°C segundo o método de congelamento de tecido não fixado⁷ e armazenados em botijão de Nitrogênio, N_2 (-196°C).

De cada fragmento muscular retirado foram realizados diversos cortes pelo sistema semi-seriado em micrótomo criostato *HM 505 E Microm*, a -20°C . De cada bloco foram selecionados dois cortes, com 8 μm de espessura. Assim, foram selecionados 60 cortes para a análise microscópica sendo que 30 foram coradas pelo método Hematoxilina e Eosina⁸, para avaliação das seguintes características: forma, tamanho, coloração do sarcoplasma e presença de processo fagocítico, conforme metodologia já descrita na literatura^{9,10,11}. Para avaliação do grau de hipertrofia das fibras musculares foi utilizado o método de mensuração do menor diâmetro em amostras de 120 fibras por animal, pelo sistema de análise de imagem computadorizada, através do software Image Pro-Plus®, seguindo os critérios de Dubowitz et al.¹².

Para demonstração da atividade Nicotinamida Adenina Dinucleotídeo Tetrazólio Reductase (NADH-TR), que indica a presença da atividade oxidativa, foi avaliado o teor de formazana no sarcoplasma das fibras, tendo-se utilizado a técnica de Pearse modificada por Dubowitz & Broke¹³.

Os resultados foram analisados pela análise da variância, seguida da aplicação do teste de Fischer para comparar os valores entre os grupos. Foram consideradas significativas diferenças para valor de "p" menor que 0,05.

Resultados

Os animais submetidos a treinamento físico apresentaram valores médios do diâmetro das fibras musculares maiores do que os animais dos grupos sedentários (valor de $F = 2.897$; $p = 0.011$), sendo que os animais do grupo 30A apresentaram valores médios significativos somente quando comparado com o grupo 60C. Não encontramos diferenças significativas entre os grupos submetidos a treinamento físico (Tabela 1).

Tabela 1 - Valores médios do diâmetro das fibras do músculo sóleo de ratos dos diferentes grupos experimentais e controle.

Grupos	Valor Médio ^a	Erro Padrão ^b
30 A	45,41 ^c	1,49
30 C	39,66	1,44
45 A	46,01 ^d	2,04
45 C	39,71	1,53
60 A	46,27 ^d	3,46
60 C	38,81	1,96

^aValores individuais (μm); ^berro padrão da média. ^cValores médios estatisticamente significantes (teste de Fisher; $p < 0,05$) em relação ao grupo controle com 60 dias.

^dValores médios estatisticamente significantes (teste de Fisher; $p < 0,05$) em relação aos grupos controles com 30, 45 e 60 dias.

Em todos os animais dos grupos submetidos a treinamento físico, foram observados distintos processo de acentuado polimorfismo de fibras, fibras hipertróficas, fibras angulosas, fibras atroficas, fibras arredondadas, o que demonstra a ocorrência de processo degenerativo muscular, que se acentuou com o aumento do tempo de duração do treinamento físico. Nos grupos 45A e 60A foram observadas ainda fibras musculares com processo de divisão longitudinal (*splittings*) (figuras 1 e 2).

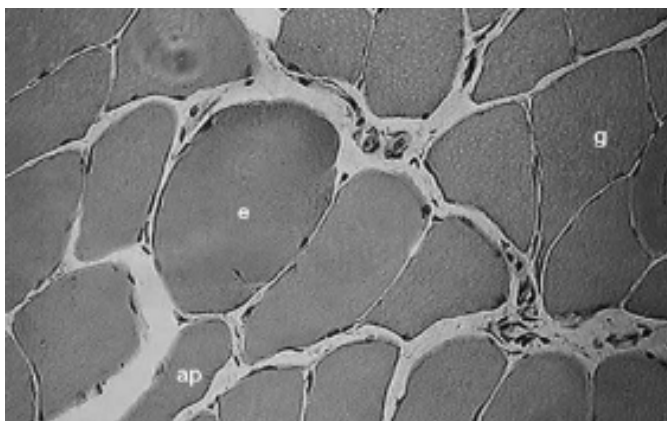


Figura 1 - Secção transversal da região média do músculo sóleo de rato (45A). Fibra angular (g); Fibra arredondada e hipertrófica (e); Fibra atrofica e polimórfica (ap); HE: 500X.

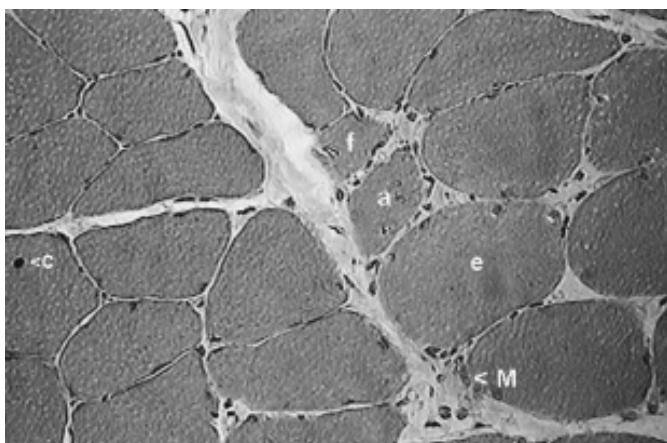


Figura 2 - Secção transversal da região média do músculo sóleo de rato (60A) Observa-se processo de fagocitose de fibra muscular (f), macrófagos (M); atrofia degenerativa de fibra muscular (a); núcleo centralizado (c) e fibras circulares (enrodilhamento) (e). HE: 500X

A avaliação da capacidade metabólica oxidativa e/ou glicolítica das fibras musculares, mostrou diminuição da atividade enzimática em todos os grupos submetidos a treinamento físico, que aumentou em função do tempo de duração do treinamento. Além disso, nos grupos 45A e 60A verificou-se a presença de grande quantidade de agregados amorfos de formazana em posição subsarcolemal e também mais centralizada e fibras com ausência de atividade enzimática (Figura 3 e 4).

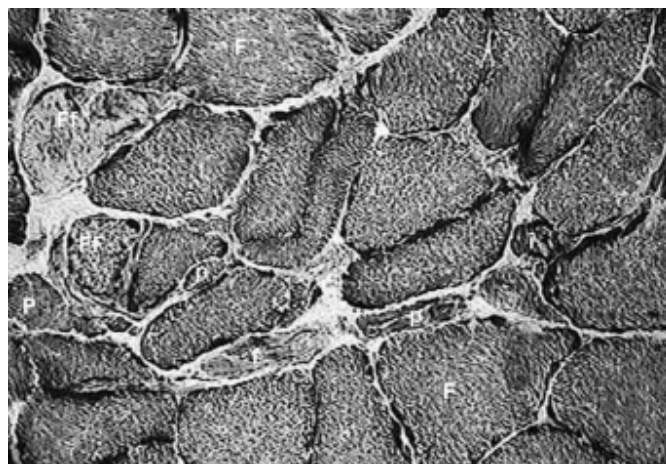


Figura 3 - Secção transversal da região média do músculo sóleo de rato (45A). Fibras hipertróficas (F); acentuado polimorfismo das fibras (p), com diferentes diâmetros; reatividade intensa na maioria das fibras; presença de fibras atroficas com fraca (f) e intensa atividade enzimática (i); Fibras maiores com fraca reatividade (Ff). NADH-TR: 500x.

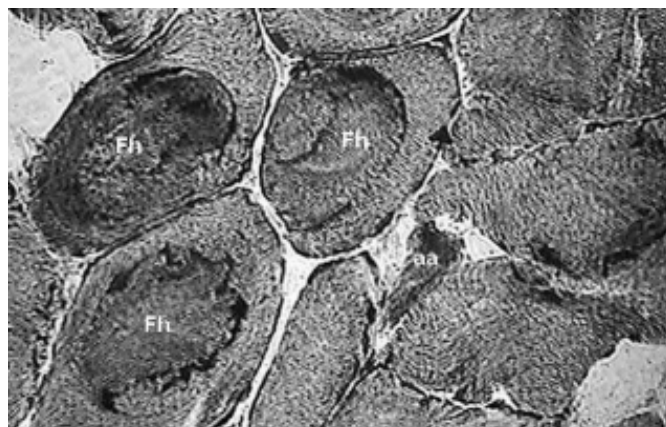


Figura 4 - Secção transversal da região média do músculo sóleo de rato (60A). Fibras arredondadas e hipertróficas (Fh); polimorfismo com fibras angulosas e atroficas (aa); agregados amorfos de produto da reação (formazana), na região interna do citoplasma, com padrão de disposição em "enrodilhamento". HADH-TR: 500x.

Discussão

As análises das lâminas mostraram que ocorreu aumento do diâmetro das fibras musculares do músculo sóleo dos animais submetidos a treinamento físico, indicando que ocorreu hipertrofia muscular. Mudanças no tamanho e na quantidade de fibras musculares em animais submetidos a exercícios físicos foram também relatadas por outros autores¹⁴.

Apesar do aumento do diâmetro das fibras musculares nos animais treinados em comparação aos sedentários, os valores não diferiram estatisticamente entre os grupos treinados, o que indica que com 30 dias de treinamento os animais alcançaram um limite máximo do processo hipertrofico, que foi mantido após 45 e 60 dias, o que provavelmente está relacionado à manutenção da mesma intensidade de exercício durante todo o programa de treinamento físico.

A hipertrofia muscular é oriunda da demanda funcional aumentada, que por sua vez é uma adaptação dos músculos à sobrecarga física¹⁵ e representa um mecanismo de precaução, no qual intensos estímulos de tensão, incomuns, são distribuídos pela maior porção da massa muscular, oferecendo assim uma relativa proteção contra o excesso de sobrecarga, uma vez que ocorre uma dimi-

nuição do estresse sobre cada fibra muscular individual¹⁶. A hipertrofia amplia o número de elementos contráteis em paralelo e aumenta a tensão máxima que o músculo esquelético pode produzir em resposta ao exercício físico¹⁷ e, é produzida através de mudanças no metabolismo, proliferação celular e conseqüente ampliação da estrutura muscular¹⁸.

O processo de hipertrofia da fibra muscular pode ser completado dentro de meses¹⁹, portanto o músculo estriado esquelético pode atingir hipertrofia máxima dentro de curtos intervalos de tempo, como foi o caso observado neste trabalho.

As análises das lâminas coradas com HE mostraram alterações nas fibras musculares caracterizadas por modificações no formato das fibras, presença de fibras atroficas, hipertróficas e *splitting*.

Estas alterações foram diretamente proporcionais ao tempo de duração do treinamento físico. Lesões nos músculos sóleo e tibial foram também observadas em ratos treinados através de corrida diária por vários quilômetros⁶.

Um achado importante na histologia destes animais esta relacionada ao aparecimento de "*splitting*" que caracteriza a divisão longitudinal das fibras musculares ou a fusão incompleta de células satélites proliferadas após a lesão das fibras musculares⁶ condições que podem indicar a presença de hiperplasia.

Já foram propostos vários fatores desencadeantes de tais alterações, destacando-se entre eles o alto grau de estresse provocado pelo exercício, o estresse metabólico e as alterações da microcirculação²⁰.

A presença de células satélites indica a possibilidade de regeneração muscular²¹ e a regulação da sua população durante o processo de regeneração muscular está, em parte, relacionada ao miotrauma decorrente do exercício físico, o qual estimula a liberação de fatores de crescimento, que serão responsáveis pelo controle destas células²². As análises também mostraram processos de arredondamento das fibras nos animais dos grupos de 45 e 60 dias de treinamento físico, sugerindo também a possibilidade de quadro miopático.

Na análise das lâminas preparadas pela reação enzimática Nicotinamida Adenina Dinucleotídeo (NADH) observou-se diminuição da atividade enzimática em algumas fibras ou regiões do citoplasma em todos os grupos submetidos a treinamento físico, que aumentou em função da duração do treinamento.

Observa-se também grande quantidade de agregados amorfos de formazana em posição subsarcolemal e também mais centralizada, indicando o deslocamento de mitocôndrias para uma maior proximidade ao núcleo da célula, que podem ser indicativa de aceleração da cadeia respiratória, propiciando um suprimento mais rápido de energia para a célula.

Levando-se em consideração que a lesão é um precursor normal para a adaptação muscular ao uso aumentado²³, o desenvolvimento de hipertrofia muscular e o aparecimento de condições que sugerem regeneração muscular, aparentemente, indicam que estas alterações representam mecanismos adaptativos do tecido muscular ao esforço desenvolvido.

Conclusões

Os resultados mostraram que o exercício físico realizado por meio da esteira rolante induziu alterações morfométricas, histológicas e histoquímicas das fibras do músculo sóleo, as quais foram dependentes do tempo de treinamento executado.

Referências Bibliográficas

1. McCully KK, Faulkner JA. Characteristics of lengthening contractions associated with injury to skeletal muscle fibers. *J Appl Physiol* 1986;61(1):293-9.
2. Carlson BM, Faulkner JA. The regeneration of skeletal muscle fibers following injury: a review. *Med Sci Sports Exerc* 1983;15(3):187-98.
3. Armstrong RB, Ogilvie RW, Schwane JA. Eccentric exercise-induced injury to rat skeletal muscle. *J Appl Physiol* 1983;54(1):80-93.
4. Lieber RL, Friden J. Selective damage of fast glycolytic muscle fibres with eccentric contraction of the rabbit tibialis anterior. *Acta Physiol Scand* 1988;133(4):587-8.
5. Tiidus PM, Ianuzzo CD. Effects of intensity and duration of muscular exercise on delayed soreness and serum enzyme activities. *Med Sci Sports Exerc* 1983;15(6):461-5.
6. Wernig A, Irintchev A, Salvini TF. Running-induced damage in soleus of mice. In: *The motor unit*. Munich: Vienna Baltimore: Urban & Schwarzenberg; 1990. p.83-8.
7. Dal Pai V. Histoenzimologia: teoria e prática. Botucatu: Instituto de Biociências - Unesp; 1995.
8. McManus JFA, Mowry RW. Staining methods: histologic and histochemical medical division. New York: Harper & Brother; 1960.
9. Fridén J, Lieber RL. Structural and mechanical basis of exercise-induced muscle injury. *Med Sci Sports Exerc* 1992;24(5):521-30.
10. Antônio J, Gonyea WJ. Skeletal muscle fiber hyperplasia. *Med Sci Sports Exerc* 1993;25(12):1333-45.
11. Sartori JR, Gonzales E, Macari M, Dal Pai V, Oliveira HN. Tipos de fibras no músculo flexor longo do hálux de frangos de corte submetidos ao estresse pelo calor e frio e alimentados em "pair-feeding". *Rev Bras Zootec* 2003;32(4):918-25.
12. Dubowitz V, Brooke MH, Neville H. Muscle biopsy: a modern approach. London: Saunders; 1972.
13. Dubowitz V, Brooke MH. Muscle biopsy: a practical approach. 2nd ed. London: Bailliere Tindall; 1985.
14. Paul AC, Rosenthal N. Different modes of hypertrophy in skeletal muscle fibers. *J Cell Biol* 2002;156(4):751-60.
15. Semsarian C, Wu MJ, Ju YK, Marciniak T, Yeoh T, Allen DG et al. Skeletal muscle hypertrophy is mediated by a Ca²⁺-dependent calcineurin signalling pathway. *Nature* 1999;400(6744):576-81.
16. Pereira DL. Fisiologia esquelético muscular: hipertrofia. do exercício. [citado 2002 ago 14]. Disponível em: <http://www.bvfv.hpg.ig.com.br/acer-vo/une/une29.html>
17. Gonyea WJ, Sale DG, Gonyea FB, Mikesky A. Exercise induced increases in muscle fiber number. *Eur J Appl Physiol Occup Physiol* 1986;55(2):137-41.
18. Carson JA, Nettleton D, Reecy JM. Differential gene expression in the rat soleus muscle during early work overload-induced hypertrophy. *Faseb J* 2002;16(2):207-9.
19. MacDougall JD, Sale DG, Elder GC, Sutton JR. Muscle ultrastructural characteristics of elite powerlifters and bodybuilders. *Eur J Appl Physiol Occup Physiol* 1982;48(1):117-26.
20. Córdova A, Navas FJ. Los radicales libres y el daño muscular producido por el ejercicio: Papel de los antioxidantes. *Arch Med Deporte* 2000;76:169-75.
21. Giddings CJ, Neaves WB, Gonyea WJ. Muscle fiber necrosis and regeneration induced by prolonged weight-lifting exercise in the cat. *Anat Rec* 1985;211(2):133-41.
22. Hawke TJ, Garry DJ. Myogenic satellite cells: physiology to molecular biology. *J Appl Physiol* 2001;91(2):534-51.
23. Armstrong RB, Warren GL, Warren JA. Mechanisms of exercise-induced muscle fibre injury. *Sports Med* 1991;12(3):184-207.

Correspondência:

José Carlos Silva Camargo Filho
Faculdade de Ciências e Tecnologia-FCT/UNESP Departamento de Fisioterapia.
Rua Roberto Simonsen, 305- Cidade Universitária-Caixa Postal-957
19060-900 - Presidente Prudente - SP
Tel.: (18)2295388 - ramal 5365
e-mail: camargo@prudente.unesp.br